Аксиален спондилоартрит (аксСпА) при жени

аксСпА е болезнено, хронично, възпалително заболяване, което засяга предимно гръбначния стълб и сакроилиачните стави (СИС)[1]

аксСпА е термин, който включва нерентгенографски аксСпА (нр-аксСпА) и рентгенографски аксСпА , известен още като анкилозиращ спондилит (АС)2

Водещ симптом:
възпалителна болка в гърба, която се подобрява с упражнения, но не и с почивка[1]

Разпространение:
подобно на ревматоиден артрит, 0.2-1.4% от възрастните имат аксСпА[3-5]

Исторически погледнато, аксСпА се е разглеждал като "мъжко" заболяване[6]



Но все пак, аксСпА засяга в еднаква степен както мъже, така и жени[6,7]

Пациентити с нр-аксСпА и АС споделят общи клинични характеристики и изпитват значителна и подобна тежест на заболяването[2,8-11]

Пациентите с нр-аксСпА, като че ли са по-често жени[12-13]

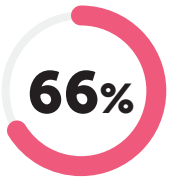

~25%
от жените са
с погрешно поставена първоначална диагноза[14]

АС е по-разпространен при мъже[12-13]

Време до поставяне на диагноза[15]

При жените по-често се забавя поставянето на диагнозата[11-12]

Проявите при жените се различават от тези при мъжете с аксСпА и жените изпитват по-голяма: [14-16]

- **Болестна активност[16,17]**
- **Опасваща болка[16]**
- **Умора[17]**
- **Периферно засягане[18]**
- **Функционално увреждане[19]**

Използването на ядрено-магнитен резонанс позволява да се улови по-бързо заболяване, още, когато не се вижда на рентгеново изображение[1,6,7]

Подобряването на осведомеността за заболяването и диагностиката му намаляват съществуването на полови разлики при аксСпА[6]

Може да се направи повече при жени с аксСпА, за да се обезпечи поставянето на правилна диагноза своевременно и да получат необходимото им лечение

Съкращения: аксСпА, аксиален спондилоартрит; нр-аксСпА, нерентгенографски аксСпА; АС, анкилозиращ спондилит; ЯМР, ядрено-магнитен резонанс; СИС, сакроилиачни стави

ASIF ANKYLOSING SPONDYLITIS INTERNATIONAL FOUNDATION

ucb Inspired by patients. Driven by science.

References: 1. Sieper J and van der Heijde D. Arthritis Rheum. 2013;65(3):543-51. **2.** Deodhar A et al. Arthritis Rheumatol. 2016;68(7):1669-76. **3.** Reveille J et al. Arthritis Care Res. 2012;64(6):905-10. **4.** Hamilton L et al. BMC Musculoskelet Disord. 2015;21(16):392. **5.** Spector T. Rheum Dis Clin North Am. 1990; 16(3):513-37. **6.** Mease P and Khan M. Elsevier Health Sciences, 2019. ISBN 0323568017. **7.** Rudwaleit M et al. Ann Rheum Dis. 2009;68(6):777-83. **8.** Sieper J et al. Nat Rev Dis Prim. 2015;9(1):150-13. **9.** Wallman J et al. Arthritis Res Ther. 2015;17:378. **10.** de Winter J et al. Arthritis Res Ther.2016;18:196. **11.** Strand V and Singh J. Mayo Clin Proc. 2017;92(4):555-64. **12.** Baraliakos X and Braun J RMD Open 2015;1:e000053. **13.** Boonen A et al. Semin Arthritis Rheum. 2015;44(5):556-62. **14.** Slobodin G et al. Clin Rheumatol. 2011;30(8):1075-80. **15.** Gossec L, et al. Arthritis Rheumatol. 2018;70(Suppl 10). Abstract 638. **16.** Rusman T et al. Curr Rheumatol. 2018;20(6):35. **17.** Tournadre A et al. Arthritis Care & Research. 2013;65(9):1482–89. **18.** Lee W et al. Ann Rheum Dis. 2007;66:633–638.

October 2019 BG-N-DA-RH-1900002